

Karpaltunnelsyndrom

Von Priv.-Doz. Dr. med. J. Carls; Orthopädische Klinik im Annastift, Hannover

Synonyme

Distales Medianuskompressionssyndrom. Brachialgia paraesthetica nocturna

Definition

Das Karpaltunnelsyndrom zählt zu der Gruppe der Medianuskompressionssyndrome und wird durch eine Kompression des N. medianus im Karpaltunnel hervorgerufen.

Ätiopathogenese

Die Kompression im Karpaltunnel entsteht infolge einer Zunahme des Tunnelinhaltes oder einer Verkleinerung des Tunnelquerschnittes. Die Ursachen sind mannigfaltig:

- Synovialitis der Beugesehnen (chronische Polyarthritits, (un)spezifische Entzündungen)
- Bakterielle Infektionen (akutes Karpaltunnelsyndrom)
- Diabetes mellitus
- Hypothyreose
- Hyperparathyreodismus
- Akromegalie
- Amyloidose
- Angeborene Stoffwechselerkrankungen (Carls u. Mitarb. 1999)
- Ödembildung bei Veränderungen des Hormonhaushaltes (Menopause, Schwangerschaftsödeme)
- In Fehlstellung verheilte distale Radiusfrakturen
- Tumoren
- Anomalien des M. palmaris longus
- Zu weit nach proximal reichende Bäuche der Mm. Lumbricales
- Verletzungen der Handwurzelknochen
- Fehlbildung der Handwurzel (Carls u. Mitarb. 1999)
- Verbrennungs- und Elektrounfälle (akutes Karpaltunnelsyndrom)

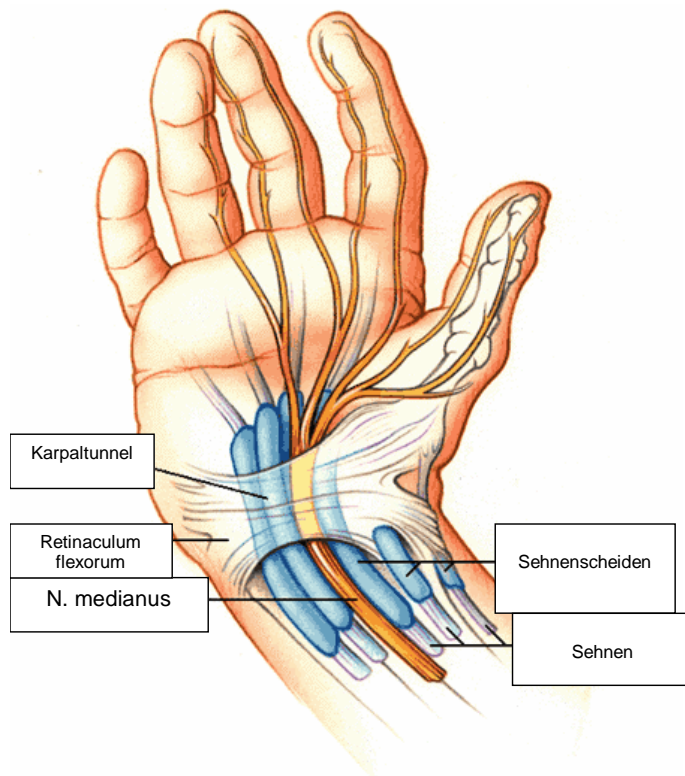


Abb. 1 Der Karpaltunnel

Epidemiologie

In einer niederländischen epidemiologischen Studie lag die Prävalenz nicht diagnostizierter Fälle um 0,6 % bei Männern und um 6 % bei erwachsenen Frauen (De Krom u. Mitarb. 1992). Bevorzugt betroffen ist das mittlere Alter zwischen 50 und 60 Jahren. Die Prävalenz liegt bei Frauen etwa zehnmal höher.

Diagnostik

Klinische Diagnostik

Initial geben Patienten häufig ein nächtliches Erwachen durch ein Kribbeln oder Taubheitsgefühl der Medianus-innervierten Finger oder auch der gesamten Hand an. Durch Schütteln oder Kühlen geben sich diese Symptome meist wieder. Es folgen ein Verlust der Schutzsensibilität, eine Thenaratrophy, Papillarleistenatrophy, ein Verlust der Fähigkeit der Palmarduktion des Daumens (Insuffizienz des M. abductor pollicis brevis), die statische Zwei-Punkt-Diskrimination nimmt Werte von mehr als 6 mm an.

Beim Beklopfen des N. medianus über dem Handgelenk lässt sich ein ausstrahlender Schmerz in die Medianus-innervierten Finger nachweisen (positives Hoffmann-Tinel-

Zeichen). Kribbeln oder ein Taubheitsgefühl können bei einem Palmarflexions- oder Dorsalextensionstest mit gestreckten Fingern auftreten (positives Phalen- bzw. positives umgekehrtes Phalenzeichen).

Richter u. Mitarb. (1999) untersuchten die Wertigkeit der rein klinischen Untersuchung: „Bei der klinischen Untersuchung... konnte eine maximale Spezifität von 0,98 erreicht werden, eine Sensitivität von 0,96“.

Bildgebende und weitere technische Diagnostik

Eine Röntgenbilddiagnostik inkl. der Karpalkanal-Spezialaufnahme sollte zum Ausschluss knöcherner Ursachen durchgeführt werden. Bei Tumorverdacht kann eine Kernspintomographie mit Kontrastmittelgabe indiziert sein. Sonographisch ist der N. medianus mit herkömmlichen Geräten noch nicht sicher beurteilbar.

Bislang gilt die elektroneurographische (ENG) Untersuchung als „Goldstandard“.

Es wurde jedoch auch Kritik an dieser Untersuchungsmethode laut (Richter u. Mitarb. 1999). Diese Autoren weisen auch auf die Möglichkeit falsch negativer ENG-Befunde hin: „So kann es bei einem hochgradigen Karpaltunnelsyndrom zu einer normalen Latenz über den vom N. ulnaris versorgten M. flexor pollicis brevis kommen. Dieser falsch negative Befund ist ein leider häufig zu beobachtender Fehler...“.

Differenzialdiagnose

Im Wesentlichen können eine Kompression oder auch eine systemische Schädigung des Rückenmarks, der Spinalnerven oder des Plexus brachialis infrage kommen.

Ein Gichtanfall oder ein Raynaud-Syndrom sind ebenfalls differenzialdiagnostisch in Betracht zu ziehen.

Therapie

Konservative Therapie

Eine gering ausgeprägte Karpaltunnelsymptomatik (nächtliche Schmerzen und geringe Sensibilitätsirritationen) sollten zunächst konservativ behandelt werden. Die betroffene Hand kann in einer Orthese ruhiggestellt werden. Nichtsteroidale Antiphlogistika und/oder Diuretika können systemisch verabreicht werden. An den N. medianus können beispielsweise auch 10 mg Methylprednisolon injiziert werden. Girlande u. Mitarb. (1993) fanden in 92 % eine Symptombesserung. Nach 2 Jahren waren noch 85 % gebessert.

Operative Therapie

Endoskopische Operationstechnik

Es gibt die Ein-Portal („Agee“) und Zwei-Portal („Chow“) Technik. Nach abgeschlossener Lernkurve sind sie als etwa gleichwertig anzusehen. Die Anästhesie sollte im optimalen Fall so gewählt werden, dass notfalls ein Ausweichen auf eine offene Operationstechnik möglich ist (siehe „Komplikationen“).

Bei beiden Techniken wird zumindest eine Pforte ulnarseitig der Sehne des M. palmaris longus in der Rascetta angelegt. Neben der Sehne kann dann mit einem Messervorsatz („Agee“) bzw. Trokar („Chow“) unter die Fascia antebrachii eingegangen werden. Er kann darauf unter dem Retinaculum flexorum in Verlängerung des 4. Strahles vorgeschoben werden. Der Messervorsatz des Agee Instrumentariums wird etwa max. 4 cm vorgeschoben, bis das distale Ende des Retinakulums sicher identifiziert ist. Das Messer kann nun „ausgeklappt“ werden, um das Band zu durchtrennen (Agee u. Mitarb. 1993). In der Technik von Chow (1989) penetriert der Trokar die Haut der Hohlhand an dieser Stelle. Über die inserierte Schlitzkanüle kann ein Messer zur Operation eingebracht werden.

Offene Operation des Karpaltunnelsyndroms

Die Hautschnitttechniken sind sehr unterschiedlich. Die Überschreitung der Rascetta (z.B. nach der offenen Standardtechnik) ohne besondere Indikation ist nicht mehr zeitgemäß (Schmidt u. Mitarb. 2000).

Zeitgemäß ist die kurze Schnitfführung im Bereich der distalen Handwurzelreihe in der Mittelfurche entsprechend der Verlängerung des 4. Strahles mit einer Länge von 2–3 cm. Bei Ausnutzung einer bestehenden Falte und atraumatischer Nahttechnik ist auch das kosmetische Ergebnis hervorragend.

Die abgehenden Äste des N. medianus werden bei der Spaltung des Retinaculum flexorum geschont. Dabei darf distal der Hohlhandbogen nicht übersehen werden. Der gesamte Karpalkanal kann nun inspiziert werden. Der N. medianus stellt sich nicht selten sanduhrförmig verjüngt dar. Danach können z.B. erforderlichenfalls eine Tenosynovektomie oder palmare Epineurotomie durchgeführt werden.

Nachbehandlung

Frühfunktionelle Nachbehandlung, um Verklebungen zu vermeiden. Ein Watteverband, der mit elastischen Binden überwickelt wird, reicht zur Immobilisation für 2 Tage. Danach Pflasterverband.

Komplikationen

Die Verletzung des Hohlhandbogens oder des N. medianus erfordert eine sofortige mikrochirurgische Rekonstruktion. Das bedeutet, dass bei jeder Operation – endoskopisch oder offen – Mikroinstrumentarium und optische Vergrößerungshilfen für die Rekonstruktion bereit stehen müssen. Die besonders häufig vorkommende inkomplette Durchtrennung des Retinaculum flexorum bei der endoskopischen Vorgehensweise führt zu einer Sekundäroperation. Eine Verletzung der Äste des R. palmaris n. mediani kann zu Neurombeschwerden führen.

Ergebnisse

Subjektive Beschwerden wie Schmerzen und Parästhesien werden häufig schon kurz nach der Operation nicht mehr angegeben. Die objektivierten Sensibilitätsausfälle, die seit längerer Zeit bestehen, verschwinden in der Regel nach Wochen und Monaten. Allerdings bleiben bei Monaten oder Jahren bestehenden Karpaltunnelsyndromen mit objektivierten Sensibilitäts- und motorischen Ausfällen häufig Restschäden im Sinne von Sensibilitäts- und motorischen Defizite sowie Parästhesien. Werden die Hautschnitte über die Rascetta geführt, treten Narbenüberempfindlichkeiten im Bereich um 30 % auf, bei der Kurzschnittechnik liegen sie bei 0 % (Schmidt u. Mitarb. 2000).

Rezidivoperationen werden von Nigst (1989) mit ca. 3 % angegeben. Die häufigste Ursache ist die unvollständige Spaltung des Retinaculum flexorum.

Die Komplikationsraten bei der offenen Karpaltunneloperation reichen von 1 % bis 13,5 %. Bei der endoskopischen Karpaldachspaltung werden Komplikationsraten zwischen 0,3 % und 24 % beschrieben (Schmidt 2000). Richter u. Mitarb. (1996) sahen in einer prospektiv randomisierten Studie keine Vorteile der endoskopischen Methode im Vergleich zur kurzen Inzision. Als Nachteile fallen die erhöhten Kosten, die verlängerte Lernkurve, die schwierigere Durchführung und die erhöhten Risiken bei der endoskopischen Karpaldachspaltung besonders ins Gewicht

Literatur

- Agee, J.M., H.R. McCarroll, R.D. Tortosa, D.A. Berry, R.A. Szabo, C.A. Peimer (1993): Endoscopic release of the carpal tunnel: a randomized prospective study. *J Hand Surg* 17-A: 987–995
- Carls, J., P. Mailänder (1999): Kindliches beiderseitiges Karpaltunnelsyndrom bei Madelung-Deformität. *Monatsschr Kinderheilkd* 147: 269–274
- Chow, J.C.M. (1989): Endoscopic-release of the carpal ligament: a new technique for carpal tunnel syndrome. *Arthroscopy* 5: 19–24
- De Krom, M.C.T., P.G. Knipschild, A.D.M. Kester (1992): Carpal tunnel syndrome: Prevalence in the general population. *J Clin Epidemiol* 45: 373–376
- Girlande, P., R. Dattola, Chiara, Venuto (1993): Local steroid treatment in idiopathic carpal tunnel syndrome: short-term, long-term efficacy. *J Neurol* 240: 187–190
- Nigst, H. (1989): Die Operation des Karpaltunnelsyndroms. *Operat Orthop Traumat* 9: 17–21
- Richter N., P. Brüser (1996): Die operative Behandlung des Karpaltunnelsyndroms: Ein Vergleich zwischen langer und kurzer Schnittführung sowie endoskopischer Spaltung. *Handchir Mikrochir Plast Chir* 28: 160–166
- Richter N., P. Brüser (1999): Die Wertigkeit der klinischen Diagnostik bei Karpaltunnelsyndrom. *Handchir Mikrochir Plast Chir* 31: 373–376
- Schmidt, W., A.A.J. Gruber, R. Hammer (2000): Ergebnisse verschiedener Schnittführungen bei der Behandlung des Karpaltunnelsyndroms. *Handchir Mikrochir Plast Chir* 32: 67–69